# КЛИНИЧЕСКИЙ ПРИМЕР №22

**Пациентка К. клиники "Имплант.ру" Расщепление с одномоментной имплантацией в области 43,45-47. Установка формирователей десны с пластикой мягких тканей. Фиксация постоянных коронок.**

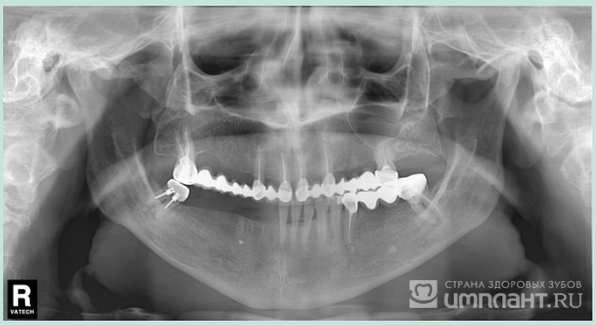


1. Ортопантомограмма до операции.

2. Клиническая картина внутри полости рта до операции. На фото видно истончение альвеолярного отростка.

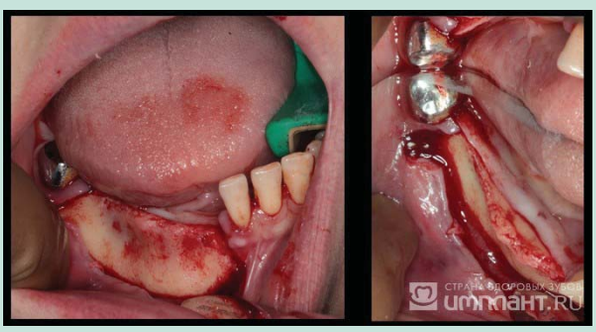


3. 4-й Сегмент. Разрез по вершине альвеолярного гребня, чуть язычнее, т.е. линия разреза должна проходить по неподвижной слизистой. Как и ожидалось, ширина очень мала для классической имплантации.

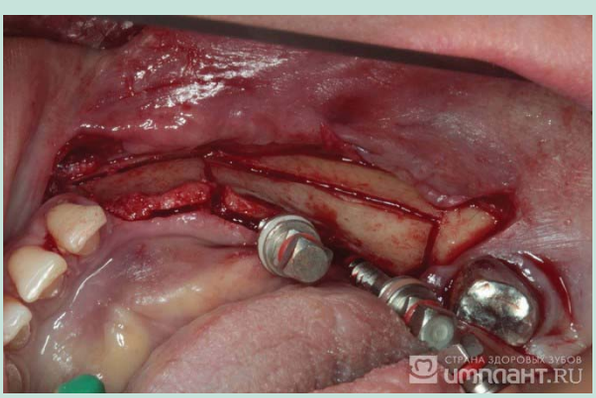


4. С помощью пьезохирургического наконечника «П-образно» делаются пропилы для отведения вестибулярной стенки, т.е. пропил по вершине вглубь гребня, который был продлен на вестибулярную поверхность альвеолярного отростка с обоих концов. Также производиться послабляющий пропил под углом 45 градусов к вестибулярной плоскости, этот пропил делается на вестибулярной стенке отростка соединяя нижние концы вертикальных пропилов. Это позволяет нам отвести вестибулярную стенку отростка. В данном клиническом примере произведено 3 вертикальных пропила, разбивая сегмент на область расщепления под имплантацию в позицию 43 и расщепление в позициях 45-47.

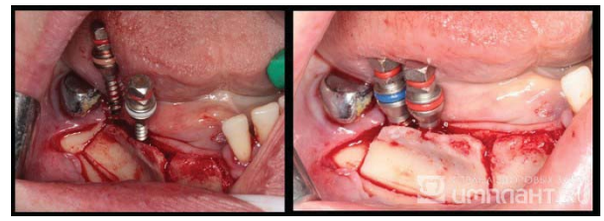

5. С помощью набора конденсоров «МСТ» производится постепенное расщепление гребня. Видим, как вестибулярная пластинка отделяется от общего объема кости.

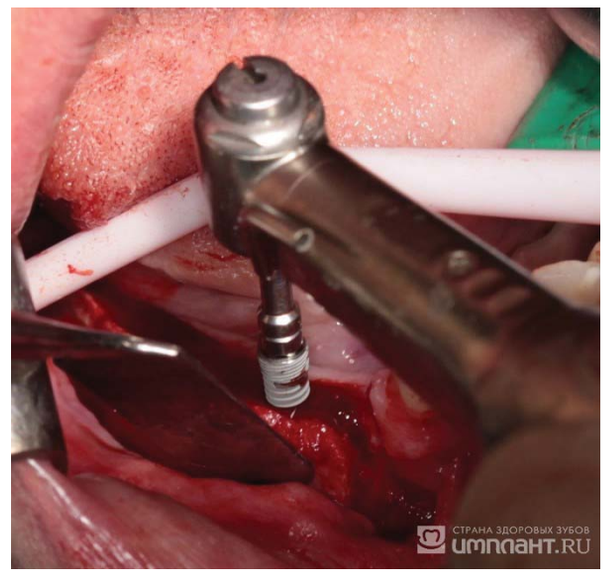


6. Установка импланта производиться очень осторожно, контролируя напряжение в вестибулярной стенке, т.к. при любом расщеплении существует риск ее отлома.

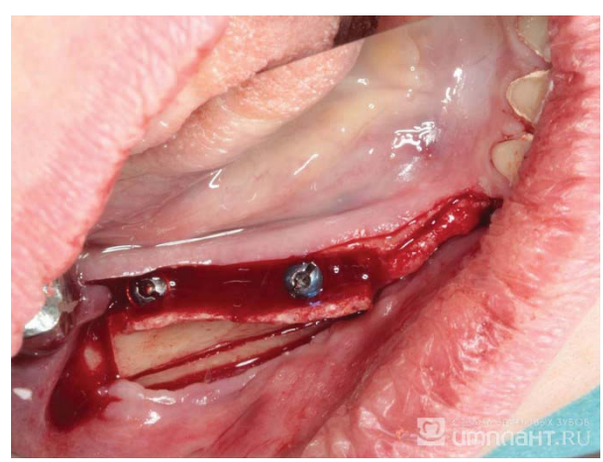


7. В расщепленный гребень установлены импланты в позициях 45,47. Импланты закрыты заглушками.

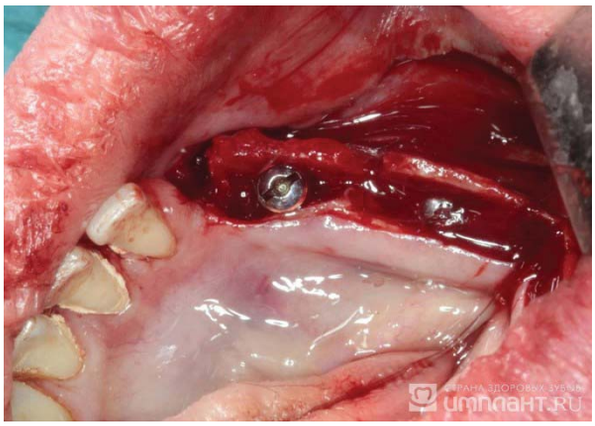

8. Установлен имплант в расщепленный гребень в позицию 33. при установке импланта произошел частичный надлом у основания вестибулярной стенки. Для надежности и стабильного результата стенка дополнительно фиксирована внутрикостным винтом.

9. Всю область нашего вмешательства присыпаем (относительно плотно) смесью ауто, алло, и синтетической кости. Поверх накладываются фибриновые мембраны.

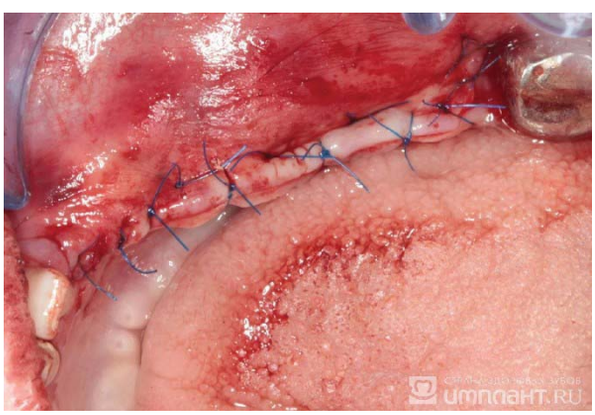

10. Рана ушита Prollene 5.0 узловыми и п-образными швами. Конечно же, после такого объема вмешательства пациент обречен на мягкотканую пластику перед этапом протезирования. У нас в клинике зачастую данная манипуляция выполняется одновременно с установкой формирователей десны.

## УСТАНОВКА ФОРМИРОВАТЕЛЕЙ ДЕСЕН. ОДНОМОМЕНТНО ПРОИЗВЕДЕНА ПЛАСТИКА МЯГКИХ ТКАНЕЙ ДЛЯ СОЗДАНИЯ БОЛЕЕ ГЛУБОКОГО ПРИКРЕПЛЕНИЯ НЕСМЕЩАЕМОЙ ДЕСНЫ.

11. ОПГ спустя 5-ть месяцев

12. Вид слизистой спустя 5 месяцев после операции. Целью нашей манипуляции является создание зоны кератинизированной прикрепленной десны, которая так необходима в области шеек имплантатов для того, чтобы отсутствовала подвижная слизистая, в противном случае это может привести к резорбции кости, за счет постоянной экскурсии слизистой.

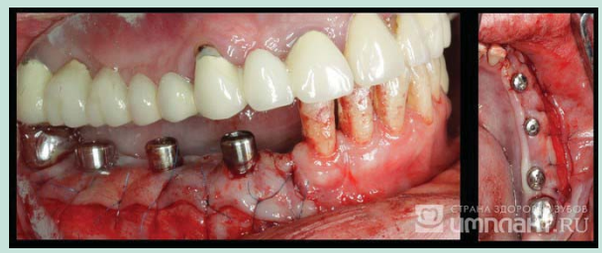

13. Произведен разрез, образующий два лоскута. Щечный лоскут смещен и подшит ниже к надкостнице. Образовавшийся второй лоскут смещен окклюзионно, в нем произведены разрезы под формирователи, лоскут подшит к надкостнице. Установлены формирователи. Образовавшийся участок голой надкостницы заживает вторичным натяжением, образуя прикрепленную кератинизированную слизистую.

14. Снятие швов. На фото виден образовавшийся неподвижный слой слизистой.

## ОРТОПЕДИЯ

15. Зафиксирован постоянный металло-керамический мостик с опорами на импланты в позициях 43,45,47.

16. Протокол реабилитации пациентов с использованием дентальных имплантатов обязывает стоматолога, по окончании лечения, сделать ОПГ снимок для того, чтобы можно было сравнить состояние тканей окружающих имплантат через пол года на проф.осмотре. А так же удостовериться в четком краевом прилегании металлических частей изготовленных конструкций.