Методика сэндвич синус-лифтинга с применением синтетического биоматериала ТРИКАФОР

■ А.Н. Гурин
к.м.н., ФГБУ ЦНИИС и ЧЛХ Минздрава РФ, Первый МГМУ им. Сеченова

■ В.С. Комлев,
д.т.н. ФГБУ ИМЕТ им. А.А. Байкова РАН

■ А.Ю. Федотов,
к.т.н. ФГБУ ИМЕТ им. А.А. Байкова РАН

На протяжении нескольких десятилетий реставрация с помощью имплантатов позволяет восстановить постоянный зубной ряд и таким образом обойтись без использования съемных протезов. Однако в боковом отделе верхней челюсти, где кортикальная кость тонкая и находится непосредственно под верхнечелюстной пазухой, сложно добиться первичной устойчивости имплантата (Marquez, 2008). Потеря премоляров и моляров верхней челюсти зачастую приводит к истончению дна верхнечелюстного синуса, постэкстракционной атрофии кости альвеолярного гребня (Bodic et al., 2005). Некоторые авторы предлагают не проводить вмешательство непосредственно на уровне пазухи, размещая имплантат на расстоянии (в области крыловидно-челюстной или скуловой кости) (Nkenke et al., 2003), используя короткие имплантаты (Nedir et al., 2004) или с помощью введения под углом (Bocklage, 2001). Эти методы имеют множество ограничений.

Когда толщина дна пазухи составляет менее 5 мм, использование коротких имплантатов невозможно, поэтому рекомендуется увеличить объем костной ткани, проведя предварительное наращивание кости (или синус-лифтинг) с применением заменителя костной ткани (Smiler et al., 1992). После создания трепанационного окна верхнечелюстной пазухи слизистая оболочка отделяется от кости, а полость заполняется частицами костнозамещающего материала.

В литературе предлагается несколько типов биоматериалов. В течение нескольких десятилетий аутографт оставался единственным вариантом, однако его недостаток – в ограниченности доступной для забора костной ткани, а необходимость дополнительной операции зачастую связана с более длительным заживлением (Goulet et al., 1997). Как было показано, ксеногенная кость для стоматологической практики обладает достаточными остеокондуктивными свойствами, однако ее применение вызвало ряд этических противоречий (Butler et al., 1998). Предлагались также синтетические биоматериалы (гидроксиапатит или фосфаты кальция, полимеры, биостекло) (Giannoudis et al., 2005). Однако в литературе нет согласия относительно того, следует ли использовать только биоматериал или его сочетание с ограниченным объемом аутографта (Wheeler et al., 1996).

В современной практике лечения периодонта β-ТКФ, кальцийфосфатная биокерамика, представляет собой один из наиболее часто используемых материалов для заполнения зубной альвеолы после удаления зуба. Было обнаружено, что она также подходит для исправления костных дефектов (Galois et al., 2002; Saito et al., 2000). Было предложено использовать смеси β-ТКФ и гидроксиапатита (ГА). Спорным остается вопрос, насколько долго ГА остается в организме; согласно отчетам по ортопедической литературе, β-ТКФ демонстрирует более положительные результаты (Ogose et al., 2005). Было обнаружено, что химические свойства поверхности и шереховатость β-ТКФ способствуют прикреплению и распространению остеобласт-подобных клеток в искусственных условиях (Dos Santos et al., 2009).

При одномоментной установке имплантата его поверхность соприкасается с частицами биоматериала, что может в дальнейшем понизить сопротивление на скручивание (торк) при установке коронки. Поэтому для увеличения первичного контакта используется послойная укладка биоматериала и аутокости.

В представленном клиническом случае использован биоматериал Трикафор в качестве костного заменителя для увеличения вертикальной высоты на 8 мм и одномоментной установки имплантата по методике сэндвич синус-лифтинга *(Рис. 1)*.

Рис. 1. Исходная высота в области удаленного ранее зуба 2.6–5 мм. Планируется синус-лифтинг и одномоментная установка имплантата

После формирования и отслаивания слизисто-надкостничного лоскута производится формирование трепанационного окна на 2–3 мм выше дна синуса. Для разметки можно использовать костный скребок *(Рис. 2)*.



Рис. 2. Костный скребок Buser

С помощью скребка дополнительно получается аутокостная стружка, которая используется во время аугментации *(Рис. 3)*.

Рис. 3. Использование костного скребка в области формирования будущего трепанационного окна для забора аутокостной стружки

При помощи алмазных боров формируется трепанационное окно выше 2–3 мм дна верхнечелюстного синуса *(Рис. 4)*.

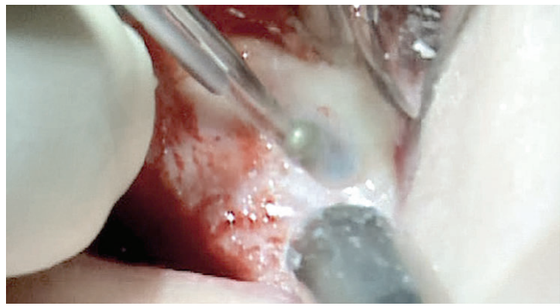

Рис. 4. Формирование трепанационного окна при помощи алмазного бора

Как только слизистая пазухи начнет просвечиваться, проводится ее первичное отслаивание с краев при помощи грибовидной кюреты *(Рис. 5)*.

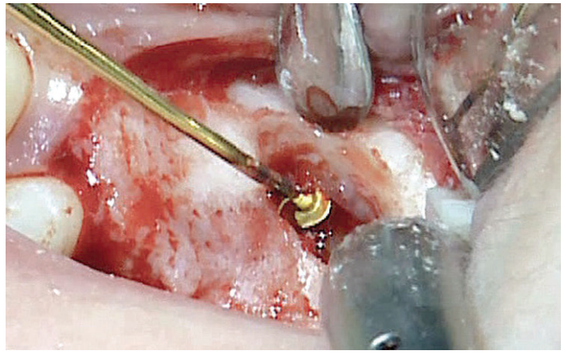

Рис. 5. Использование грибовидной кюреты Dask для отслаивания слизистой в/ч синуса

Для сглаживания острых краев возможно использование бора для закрытого синус-лифтинга *(Рис. 6)*.

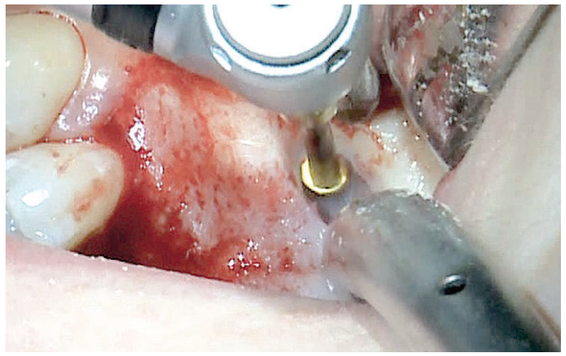

Рис. 6. Обработка краев костного окна бором для закрытого синус-лифтинга

Слизистая синуса поднята на 13 мм, что достаточно для установки имплантата длиной 11 мм *(Рис. 8)*.

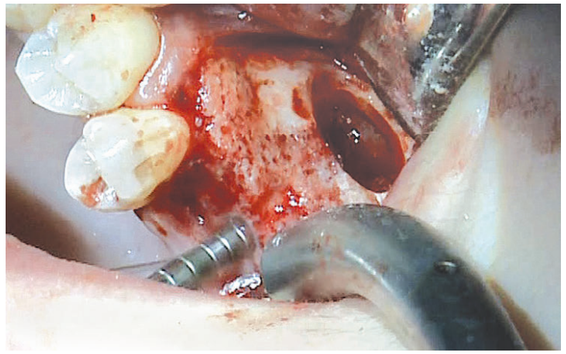

Рис. 7. Формирование ложа импланта после отслаивания слизистой синуса

Слизистая синуса поднята на 13 мм, что достаточно для установки имплантата длиной 11 мм *(Рис. 8)*.

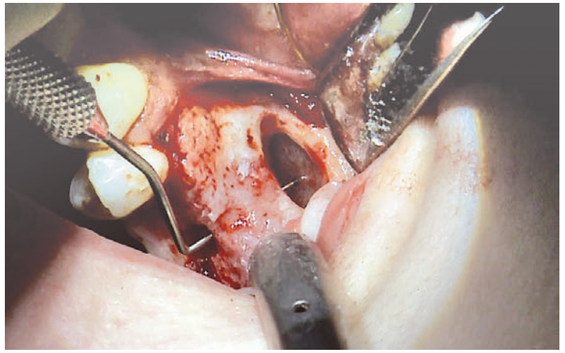

Рис. 8. Проверка необходимой высоты синус-лифтинга

Биоматериал Трикафор смачивается физиологическим раствором *(Рис. 9)*.

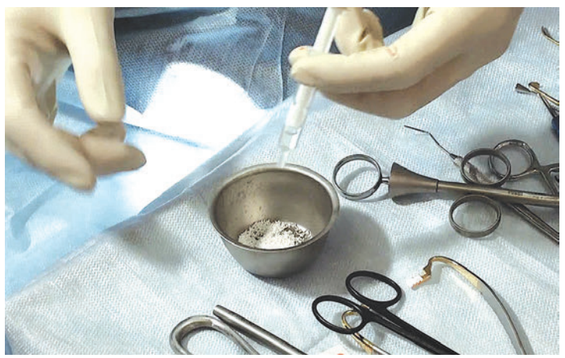

Рис. 9. Трикафор

Трикафор помещаетя к небной стенке синуса *(Рис. 10)*.

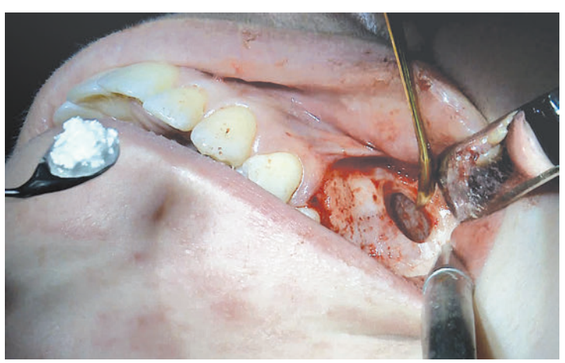

Рис. 10. Внесение Трикафора в область синуса

Биоматериал Трикафор утрамбовывается к небной костной стенке *(Рис. 11)*.

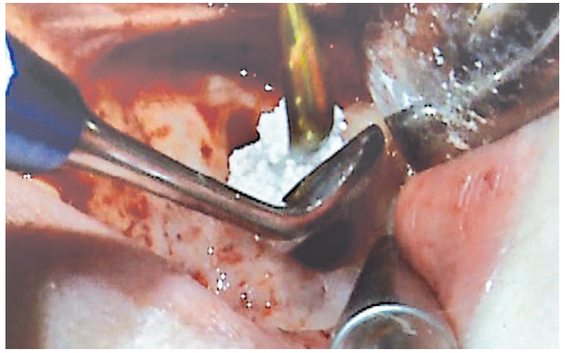

Рис. 11. Утрамбовка Трикафора к небной стенке

Далее проводится субантральная аугментация по методике сэндвич-пластики *(Рис. 12)*.

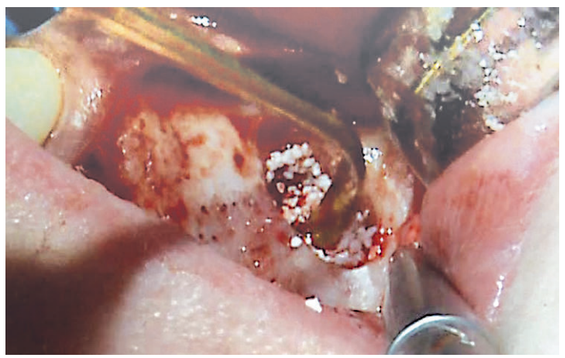

Рис. 12. Помещение аутокостной стружки, собранной костным скребком при формировании окна

Производится установка имплантата *(Рис. 13)*.

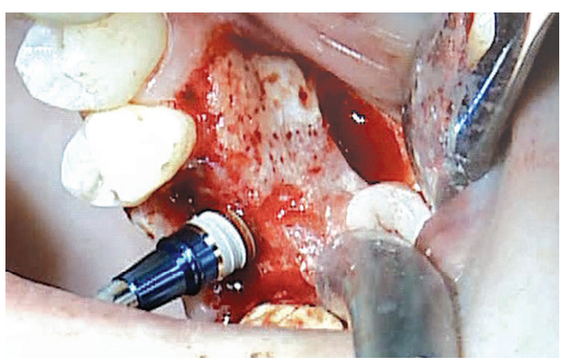

Рис. 13. В сформированное ложе устанавливается имплантат

К поверхности имплантата укладывается слой аутокостной стружки *(Рис. 14)*.

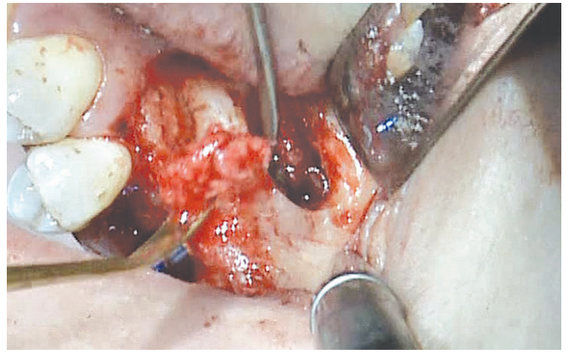

Рис. 14. Аутокостная стружка укладывается к имплантату

Завершающим слоем снова укладывается Трикафор *(Рис. 15)*.

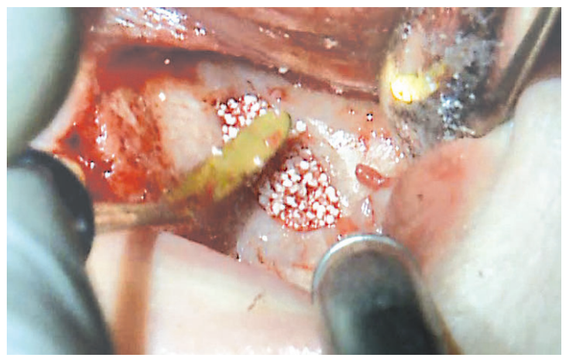

Рис. 15. Трикафор заполняет оставшиеся пустоты

Производится окончательная утрамбовка биоматериала до костных границ трепанационного окна *(Рис. 16)*.

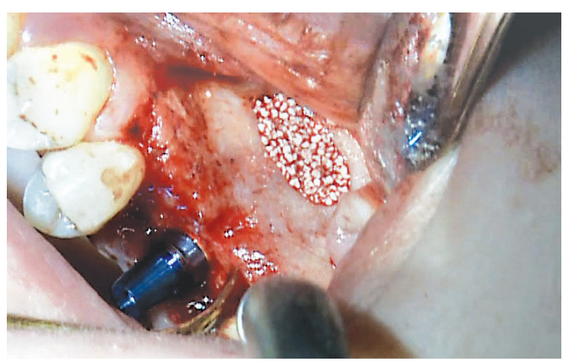

Рис. 16. Вид после завершения заполнения субантрального пространства

Трепанационное окно изолируется биорезорбируемой мембраной *(Рис. 17)*.

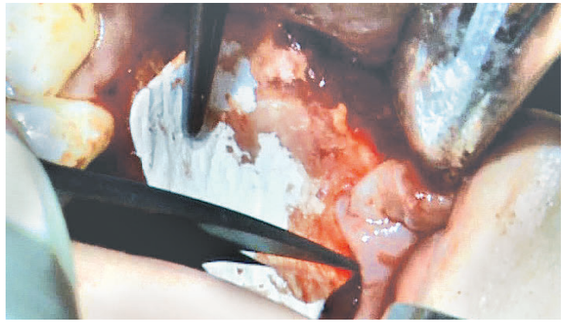

Рис. 17. Изоляция окна биорезорбируемой мембраной

Лоскут укладывается на место и фиксируется узловыми швами *(Рис. 18)*.

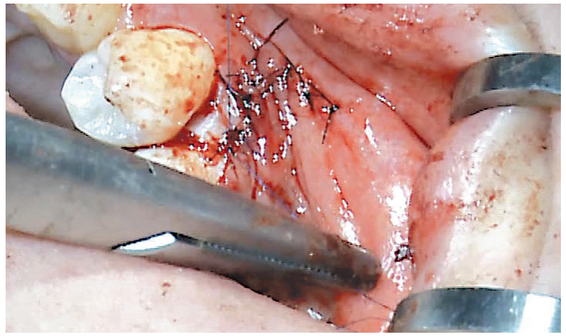

Рис. 18. Ушивание слизисто-надкостничного лоскута

Таким образом, методика послойного чередования Трикафора и аутокостной стружки позволяет сразу получить контакт имплантат-кость.

СПИСОК ЛИТЕРАТУРЫ

1. Al-Nawas B, Schiegnitz E. Augmentation procedures using bone substitute materials or autogenous bone–a systematic review and meta-analysis. European journal of oral implantology. 2014;7(supplement 2):S219-S234.
2. Bocklage R. Advanced alveolar crest atrophy: an alternative treatment technique for maxilla and mandible. Implant Dent. 2001;10(1):30-35.
3. Bodic F, Hamel L, Lerouxel E, Basle MF, Chappard D. Bone loss and teeth. Joint Bone Spine. 2005;72(3):215-221. doi:10.1016/j.jbspin.2004.03.007
4. Butler PE, Lee WP, Sims CD, Randolph MA, Vacanti CA, Yaremchuk MJ. Cell transplantation from limb allografts. Plast Reconstr Surg. 1998;102(1):161-168; discussion 169-170.
5. dos Santos EA, Farina M, Soares GA, Anselme K. Chemical and topographical influence of hydroxyapatite and beta-tricalcium phosphate surfaces on human osteoblastic cell behavior. J Biomed Mater Res A. 2009;89(2):510-520. doi:10.1002/jbm.a.31991
6. Galois L, Mainard D, Delagoutte J. Beta-tricalcium phosphate ceramic as a bone substitute in orthopaedic surgery. International orthopaedics. 2002;26(2):109-115.
7. Giannoudis PV, Dinopoulos H, Tsiridis E. Bone substitutes: an update. Injury. 2005;36 Suppl 3(3):S20-27. doi:10.1016/j.injury.2005.07.029
8. Goulet JA, Senunas LE, DeSilva GL, Greenfield ML. Autogenous iliac crest bone graft. Complications and functional assessment. Clin Orthop Relat Res. 1997;339(339):76-81.
9. Marquez S. The paranasal sinuses: the last frontier in craniofacial biology. Anatomical record. 2008;291(11):1350-1361. doi:10.1002/ar.20791
10. Nedir R, Bischof M, Briaux J-M, Beyer S, Szmukler-Moncler S, Bernard J-P. A 7-year life table analysis from a prospective study on ITI implants with special emphasis on the use of short implants. Clinical Oral Implants Research. 2004;15(2):150-157.
11. Nkenke E, Hahn M, Lell M, et al. Anatomic site evaluation of the zygomatic bone for dental implant placement. Clin Oral Implants Res. 2003;14(1):72-79.
12. Ogose A, Hotta T, Kawashima H, et al. Comparison of hydroxyapatite and beta tricalcium phosphate as bone substitutes after excision of bone tumors. Journal of Biomedical Materials Research Part B: Applied Biomaterials. 2005;72(1):94-101.
13. Saito M, Shimizu H, Beppu M, Takagi M. The role of beta-tricalcium phosphate in vascularized periosteum. Journal of orthopaedic science : official journal of the Japanese Orthopaedic Association. 2000;5(3):275-282. doi:10.1007/s007760000050275.776
14. Smiler DG, Johnson PW, Lozada JL, et al. Sinus lift grafts and endosseous implants. Treatment of the atrophic posterior maxilla. Dent Clin North Am. 1992;36(1):151-186; discussion 187-158.
15. Wheeler SL, Holmes RE, Calhoun CJ. Six-year clinical and histologic study of sinus-lift grafts. Int J Oral Maxillofac Implants. 1996;11(1):26-34.